

# Einzeitige mikrochirurgische Rekonstruktion bei Fazialisparese unter Verwendung des N. massetericus – Erste Erfahrungen

## Single-Stage Microsurgical Reconstruction for Facial Palsy Utilising the Motor Nerve to the Masseter

### Autoren

A. Momeni<sup>1,2</sup>, S. Eisenhardt<sup>1</sup>, G. B. Stark<sup>1</sup>, H. Bannasch<sup>1</sup>

### Institute

<sup>1</sup>Chirurgische Universitätsklinik Freiburg, Plastische und Handchirurgie, Freiburg

<sup>2</sup>Stanford University Medical Center, Division of Plastic and Reconstructive Surgery, Palo Alto, United States

### Schlüsselwörter

- Mikrochirurgie
- Chirurgie der peripheren Nerven
- Gesicht
- freie Lappenplastiken
- Fazialisparese

### Key words

- microsurgery
- surgery of peripheral nerves
- face
- free flaps
- facial palsy

eingereicht 26.9.2009

akzeptiert 4.2.2010

### Bibliografie

DOI <http://dx.doi.org/10.1055/s-0030-1249030>  
 Online-Publikation: 9.3.2010  
 Handchir Mikrochir Plast Chir 2010; 42: 95–101  
 © Georg Thieme Verlag KG  
 Stuttgart · New York  
 ISSN 0722-1819

### Korrespondenzadresse

**Dr. med. Arash Momeni**  
 Stanford University Medical Center  
 Division of Plastic and Reconstructive Surgery  
 770 Welch Road, Suite 200  
 94304-5715 Palo Alto  
 United States  
 amomeni@stanford.edu

### Zusammenfassung

▼  
 Eines der anspruchsvollsten Gebiete der plastischen Chirurgie stellt die Rekonstruktion bei Fazialisparese dar. Eine Vielzahl von operativen Verfahren sind zur Rekonstruktion des Lächelns vorgestellt worden. Das Standardvorgehen ist ein zweizeitiges Verfahren mit Vorlegen eines Cross-Face Nerventransplantates (CFNT) und anschließend sekundärem freien funktionellen Muskeltransfer mit Anschluss an das CFNT. Aufgrund der mit diesem Vorgehen verbundenen Limitationen haben wir eine einzeitige Rekonstruktion durchgeführt, bei welcher der motorische Ast des N. trigeminus zum M. masseter als Spendernerv verwendet wurde. Es wurden vier Patienten, bei denen wir zwischen Juli 2007 und Mai 2008 einen einzeitigen freien funktionellen Transfer des M. gracilis mit Anschluss an den N. massetericus durchgeführt haben, nachuntersucht. Insbesondere interessierte uns das funktionelle Ergebnis sowie die Patientenzufriedenheit. Bei allen Patienten verlief die Operation komplikationslos. Lediglich bei einer Patientin musste eine kleinflächige Wundheilungsstörung konservativ behandelt werden. Alle Patienten zeigten eine regelrechte willkürliche Muskelkontraktion innerhalb von durchschnittlich 2,5 Monaten und waren mit dem funktionellen Ergebnis zufrieden. Die Verwendung des N. massetericus als Spendernerv im Rahmen der mikrochirurgischen Rekonstruktion bei Fazialisparese erlaubt eine einzeitige Rekonstruktion mit reproduzierbaren Ergebnissen.

### Einleitung

▼  
 Eines der anspruchsvollsten Gebiete der plastischen Chirurgie stellt die Rekonstruktion bei Fazialisparese dar. In kompletter Ausprägung ist

### Abstract

▼  
 One of the most demanding areas in plastic surgery is reconstruction of the smile in the setting of facial palsy. A multitude of surgical techniques and approaches have been proposed with variable success rates. The most frequently applied treatment algorithm is a two-stage approach with placement of a cross-facial nerve graft (CFNG) initially and subsequent free functional muscle transfer. As this approach has several limitations, the authors have performed single-stage reconstructions utilising the motor nerve to the masseter as the donor nerve. Four patients underwent this single-stage reconstruction for facial palsy between July 2007 and May 2008. In all patients free functional transfer of the gracilis muscle was performed using the motor nerve to the masseter as the donor nerve. Outcome measures were functional result as well as patient satisfaction. The intraoperative as well as postoperative course was uneventful in all patients. In only one patient we encountered a small area of delayed wound healing which was amenable to conservative treatment. In all patients voluntary contraction of the gracilis muscle was visible after a mean period of 2.5 months. All patients displayed a high level of satisfaction with the functional result. Utilising the motor nerve to the masseter muscle as a donor nerve allows single-stage microsurgical reconstruction of the smile in the setting of facial palsy with reproducible results.

selbst bei einseitiger Parese der Funktionsverlust eines Organs, nämlich des Gesichtes, die Folge. Probleme, die als Folge einer unbehandelten Fazialisparese auftreten, sind unter anderem Gesichtasymmetrie, ophthalmologische Beschwerden als Folge des inkompletten Lidschlusses

(chronische Konjunktivitis, Keratitis, usw.), sowie fehlende orale Kompetenz. Ferner hat das Vorhandensein einer Fazialisparese auch weitreichende soziale Folgen, da eine effektive Kommunikation bei bestehender asymmetrischer bzw. nicht-vorhandener Mimik (bei bilateraler Parese) deutlich erschwert ist [1]. Die Fähigkeit zu lächeln ist im Rahmen der Verständigung sicherlich als genauso wichtig wie die verbale Kommunikation anzusehen.

Eine Vielzahl von operativen Verfahren sind zur Rekonstruktion des Lächelns vorgestellt worden [1–7]. Obgleich die Verfahren recht unterschiedlich sind, so sind die therapeutischen Ziele einheitlich: 1) Herstellung der Symmetrie des Gesichtes, 2) willkürliche Mimik, 3) orale Kompetenz, 4) Vermeidung von Synkinesien. Traditionelle Verfahren sind die Transposition von lokalen Muskeln (M. masseter, M. temporalis, Platysma) [2, 8, 9]. Diese erlauben zwar eine dynamische Rekonstruktion, bieten jedoch limitierte Freiheiten hinsichtlich der Festlegung der Zugrichtung des Muskels und somit des Vektors beim Lächeln [10]. Auch zeigen gestielte Muskelverlagerungen im Vergleich zum freien funktionellen Muskeltransfer eine geringere Kontraktionsamplitude und können zudem mit einer Konturunregelmäßigkeit in der Schläfen- bzw. Wangenregion einhergehen [7].

In den letzten drei Jahrzehnten hat sich international die mikrochirurgische Rekonstruktion des Lächelns unter Verwendung freier funktioneller Muskeltransplantate als Standard durchgesetzt [3, 11–13]. Der bevorzugte Algorithmus ist ein zweizeitiges Vorgehen mit Verwendung eines Cross-Face Nerventransplantates (CFNT) als ersten Schritt. Nach etwa 6–12 Monaten folgt der freie funktionelle Muskeltransfer mit Anschluss an das CFNT [6, 14, 15]. Der Hauptvorteil dieses Vorgehens besteht in der theoretischen Aussicht auf eine spontane Mimik, da der kontralaterale N. facialis als Spendernerv verwendet wird. Nachteile sind sicherlich die Notwendigkeit zweier Operationen, eine lange Wartephase bis zum Erreichen eines funktionellen Ergebnisses sowie ein gewisser Verlust an motorischer Potenz aufgrund der Verwendung eines Nerveninterponates.

Die Verwendung kontralateraler N. facialis-Äste ist jedoch nicht bei allen Patienten möglich. Beispielsweise ist bei bilateraler Fazialisparese der kontralaterale N. facialis nicht verfügbar. Entscheidend für den Erfolg in diesen Fällen ist die Wahl des Spendernervens. Dieser sollte im Idealfall ein starker motorischer Nerv mit hoher Axondichte und synergistischer Funktion sein. Auch sollte dieser Nerv eine vom Patienten kontrollierbare Muskelkontraktion gestatten. Letztlich sollte nach Abschluss der Behandlung ein spontanes Lächeln möglich sein. In der Literatur werden als Alternative zum N. facialis mehrere Spendernerven diskutiert. Hierzu zählen der N. hypoglossus, der N. accessorius sowie die C7 Wurzel [16]. Die Autoren sind der Ansicht, dass der motorische Ast des N. trigeminus (V2) zum M. masseter am ehesten den Kriterien eines idealen Spendernervens entspricht. Es wird eine Fallserie vorgestellt, bei der ein einseitiger unilateraler freier funktioneller M. gracilis-Transfer mit Anschluss an den N. massetericus durchgeführt wurde. Das operative Vorgehen wird detailliert präsentiert. Vor- und Nachteile dieses Vorgehens sowie Ergebnisse werden diskutiert.

## Patienten und Methoden

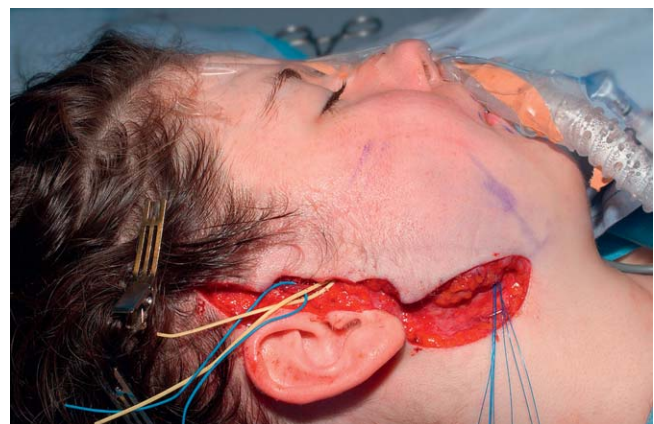Wir haben vier Patienten, bei denen wir zwischen Juli 2007 und Mai 2008 einen einseitigen freien funktionellen Transfer des M. gracilis mit Anschluss an den N. massetericus durchgeführt haben, nachuntersucht. Untersuchte Parameter waren: Alter der Patien-

ten zum Operationszeitpunkt, Geschlecht, Ursache der Fazialisparese, Dauer des Bestehens der Fazialisparese, Dauer bis zur sichtbaren Muskelkontraktion postoperativ, Länge des entnommenen Muskeltransplantates, Vorerkrankungen, Komplikationen, funktionelles Ergebnis und Patientenzufriedenheit. Es wurden nur Patienten mit einseitiger Rekonstruktion in die Studie eingeschlossen. Das operative Vorgehen wird nachfolgend vorgestellt. Postoperativ wurde keine spezifische Nachbehandlung durchgeführt.

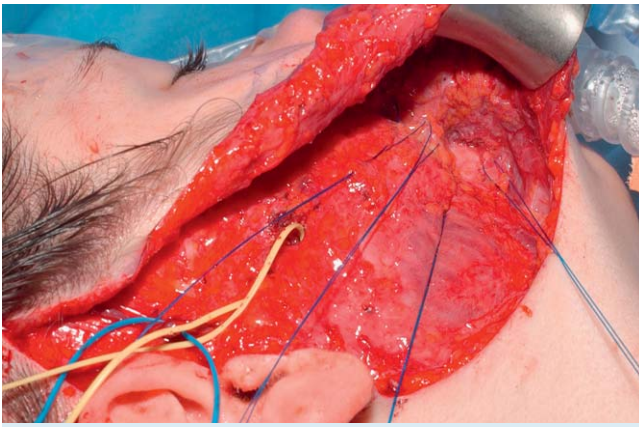
## Operationstechnik

Der operative Eingriff erfolgt in Intubationsnarkose. Nach druckstellenfreier Rücklagerung und sterilem Abwaschen und Abdecken wird zunächst die geplante Hautinzision eingezeichnet. Diese verläuft von temporal bis zum Helixansatz mit anschließendem präaurikularem Verlauf nach kaudal. Nach bogenförmigem Verlauf im Bereich des Unterkieferwinkels wird die Inzision parallel zum Unterkieferkörper nach anterior bis zum proximalen Drittel des Unterkieferkörpers fortgesetzt (◉ **Abb. 1**). Der distale Schenkel der Inzision ist aus Sicht der Autoren notwendig, da hierdurch die Platzierung der Verankerungsnähte am Mundwinkel kontrollierter erfolgen kann. Die Wichtigkeit der akkuraten Platzierung dieser Nähte rechtfertigt aus Sicht der Autoren eine etwas längere Narbe. Anschließend wird das Operationsgebiet mit verdünnter Adrenalinlösung unterspritzt.

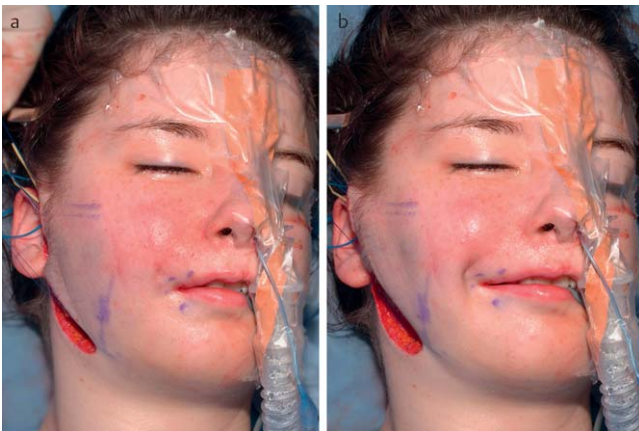Nach erfolgtem Hautschnitt wird der Wangenlappen subkutan gehoben. Am Vorderrand des M. masseter werden die A. und V. facialis identifiziert mit anschließender Präparation oberhalb dieser Gefäße bis zum Mundwinkel. Nun erfolgt das Vorlegen von Nähten zur sicheren Verankerung des Muskeltransplantates am Mundwinkel (◉ **Abb. 2**). Es wird eine Naht am Modiolus, eine Naht im Bereich der Unterlippe sowie 2 Nähte im Bereich der Oberlippe vorgelegt. Wir bevorzugen hierfür die Verwendung von 4–0 Polypropylenefäden. Nach Platzierung dieser Nähte sollte bei Traktion eine harmonische Nasolabialfalte zu beobachten sein (◉ **Abb. 3**). Ferner sollte weder eine Eversion noch Inversion der Lippen beobachtet werden. Typischerweise benötigt es mehrere Anläufe bis eine optimale Platzierung dieser Nähte erreicht ist. Bei der Rekonstruktion ist es wichtig, den Fokus nicht nur auf den Mundwinkel zu legen, da während des Lächelns die Oberlippe ein relativ großes Ausmaß an kranialer Bewegung zeigt [10]. Daher verankern wir das Muskeltransplantat nicht nur am Modiolus, sondern verwenden zwei zusätzliche Verankerungsnähte im Bereich der Oberlippe [7]. Eine Verankerung lediglich am Modiolus würde ein unnatürliches Resultat zur Folge haben.



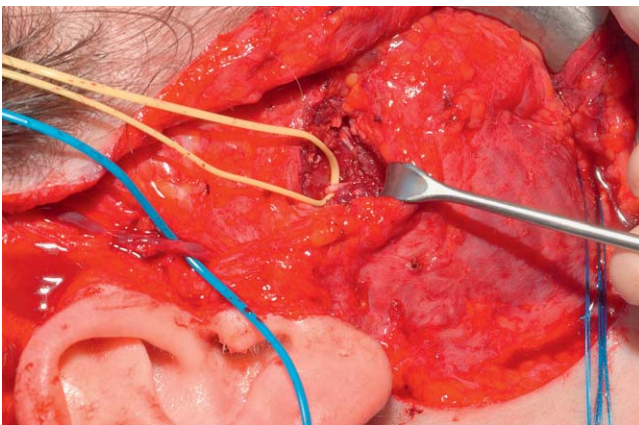
**Abb. 1** Patient 1: Verlauf der Hautinzision.



**Abb. 2** Patient 1: Vorlegen der Nähte zur sicheren Verankerung des M. gracilis am Mundwinkel.



**Abb. 3** Patient 1: Nach Platzierung der Verankerungsnähte (a) ist bei Traktion eine harmonische Nasolabialfalte zu beobachten (b).



**Abb. 4** Patient 1: Der vertikal verlaufende N. massetericus kommt auf der Unterseite des M. masseter zur Darstellung.

Zur Darstellung des N. massetericus wird auf Höhe der Incisura mandibulae der Ursprung des M. masseter vom Jochbogen abgelöst. Bei der Präparation in die Tiefe kommt dann der vertikal verlaufende N. massetericus auf der Unterseite des M. masseter zur Darstellung (Abb. 4). Durch Verwendung eines Nervenstimulators wird die Identifizierung des Nervens erleichtert. Der Nerv ist etwa 2 mm im Durchmesser und ist in diesem Bereich monofaszikulär. Nach einer Strecke von etwa 1,5–2 cm zweigt

sich dieser auf. In diesem Bereich wird der Nerv abgetrennt und für die sich anschließende Nervenkoaptation vorbereitet.

Parallel zur oben dargestellten Präparation erfolgt die Hebung des M. gracilis. Der Muskel wird modifiziert über einen horizontalen Schnitt am proximalen Oberschenkel gehoben [17]. Wir verwenden lediglich 50–60% des Muskelquerschnitts. Die Länge des Muskeltransplantates muss für jeden Patienten individuell festgelegt werden. Hierbei verwenden wir als Richtlinie die Distanz vom Mundwinkel zum Tragus. Diese Strecke plus 2 cm entspricht der Länge des entnommenen Muskeltransplantates [7]. Nach Absetzen des Muskels wird das proximale und distale Ende zunächst mit nicht-resorbierbaren Matratzennähten versorgt. Diese werden etwa 1 cm vom freien Rand des Muskels entfernt platziert. Das distale Ende des Muskels wird anschließend unter Verwendung der vorgelegten 4–0 Polypropylene-Fäden am Mundwinkel verankert. Das proximale Ende wird ebenfalls mit 4–0 Polypropylene temporal und präaurikulär fixiert. Nach Einnahm des Muskels sollte eine Überkorrektur im Bereich des Mundwinkels sichtbar sein.

Zur Revaskularisation des Muskels werden die A. und V. temporalis superficialis verwendet. Die Gefäß Anastomosen werden in mikrochirurgischer Technik mit 9–0 nicht-resorbierbaren Nähten durchgeführt. Wir verwenden die implantierbare Cook-Sonde zur postoperativen Perfusionskontrolle des Muskeltransplantates [18]. Die epineurale Nervenkoaptation erfolgt mit 10–0 nicht-resorbierbarem Nahtmaterial.

## Ergebnisse

Bei vier Patienten wurde der freie funktionelle Transfer des M. gracilis mit Anschluss an den N. massetericus durchgeführt (Tab. 1). Das Alter der Patienten zum Zeitpunkt der Operation betrug 13, 14, 19 und 59 Jahre. Bei allen Patienten wurde eine unilaterale Rekonstruktion vorgenommen. Ursache der Fazialisparese waren: Möbius-Syndrom (Patient 1 und 4), Resektion eines Meningeoms (Patient 3) sowie die iatrogene Verletzung des N. facialis am Foramen stylomastoideum (Patient 2). Bei beiden Patienten mit Möbius-Syndrom zeigte sich ein deutliches Überwiegen der Parese unilateral, sodass jeweils die vornehmlich von der Parese betroffene Seite rekonstruiert wurde. Die Dauer der Fazialisparese betrug zum Zeitpunkt der Operation jeweils 14, 13, 5 und 13 Jahre. Die letzte Nachuntersuchung erfolgte zwischen 8 und 12 Monate postoperativ. Alle Muskeltransplantate zeigten postoperativ eine regelrechte Durchblutung mit entsprechend regelrechter Muskelfunktion innerhalb von durchschnittlich 2,5 Monaten. Die prä- und postoperativen Tragus-Modiolus-Abstände (aktiv und in Ruhe) sind in Tab. 2 aufgeführt. Das Ausmaß der Mundwinkelexkursion betrug jeweils 6, 8, 12 und 13 mm.

Drei der Patienten gaben an, mit dem Ergebnis sehr zufrieden zu sein. Ein Patient war lediglich zufrieden mit dem postoperativen Ergebnis. Störende Synkinesien beim Kauvorgang wurde von keinem unserer Patienten angegeben. Alle Patienten konnten nach einem halben Jahr postoperativ mit offenem Mund lächeln (Video-Sequenz). Hinsichtlich postoperativer Komplikationen zeigte sich lediglich bei einer Patientin (Patient 3) eine kleinflächige Wundheilungsstörung präaurikulär. Diese konnte konservativ behandelt werden und hatte keinen negativen Einfluss auf das funktionelle Endergebnis.

Ein spontanes Lächeln war bei drei unserer Patienten möglich (Patient 1, 3 und 4). Erwähnenswert ist jedoch, dass die Muskel-

Tab. 1 Patientendaten.

Patient	Alter	G	Fazialisparese	Ursache der Fazialisparese	Bestehen der Parese zum Zeitpunkt der Operation (in Jahren)	Dauer bis zur sichtbaren Muskelkontraktion postoperativ	Länge des entnommenen M. gracilis-Segmentes (in cm)	Vorerkrankungen	Komplikationen
1	14	W	Bilateral (R>L)	Möbius-Syndrom	14	3	12	keine	keine
2	19	M	Links	iatrogene Verletzung des N. facialis	13	2	13	keine	keine
3	59	W	Rechts	Z.n. Meningeom-Resektion	5	3	14	keine	präaurikuläre Wundheilungen
4	13	W	Bilateral (L>R)	Möbius-Syndrom	13	2	11	keine	keine

Tab. 2 Ausmaß der Mundwinkelexkursion prä- und postoperativ.

Patient	Tragus-Modiolus-Abstand (präoperativ) in cm		Tragus-Modiolus-Abstand (postoperativ) in cm	
	In Ruhe	Aktiv	In Ruhe	Aktiv
1 (rechte Gesichtshälfte)	9	9	7.5	6.9
2 (linke Gesichtshälfte)	6.7	6.7	6.4	5.6
3 (rechte Gesichtshälfte)	7.7	7.7	6.3	5.1
4 (linke Gesichtshälfte)	7.2	6.5	7	5.7

kontraktionsamplitude bei spontanem Lächeln bei allen Patienten geringer war als bei willkürlicher Kontraktion des Muskeltransplantates. Dies ist exemplarisch in der Video-Sequenz zu beobachten. Eine Quantifizierung bzw. detaillierte Analyse dieses Unterschiedes, wie sie von Frey et al. vorgeschlagen wird [19], wurde im Rahmen der vorliegenden Arbeit jedoch nicht vorgenommen. Dies ist sicherlich als eine Schwäche dieser Arbeit anzusehen ist.

Das funktionelle Ergebnis von Patient 1 und 3 ist exemplarisch in **Abb. 5–7** gezeigt.

## Diskussion

In den letzten drei Jahrzehnten haben sich mikrochirurgische Verfahren zur Rekonstruktion bei Fazialisparese als Therapie der Wahl etabliert [7, 14, 20–22]. Als Standardvorgehen gilt die Verwendung eines CFNT mit Anschluss an kontralaterale bukkale oder zygomatiche Äste des N. facialis [6, 14, 15]. Dieses Verfahren bietet theoretisch die größte Aussicht auf eine synchrone und spontane Aktivität des transplantierten Muskels mit konsekutiv natürlicher Erscheinung beim Lächeln.

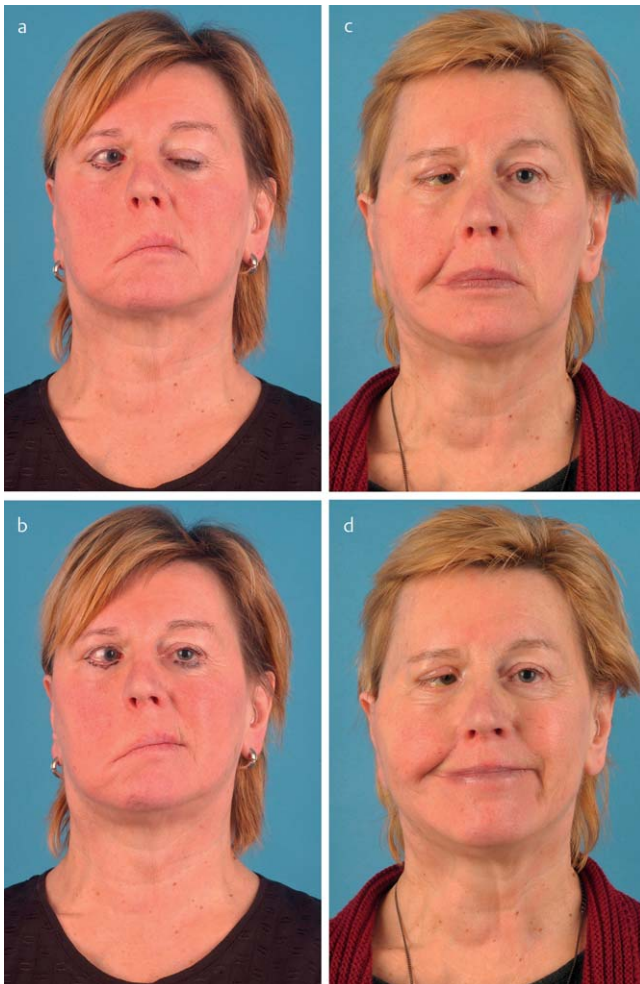Trotz der theoretischen Vorteile des zweizeitigen Vorgehens bestehen doch einige Nachteile: 1) Notwendigkeit zweier Operationen, 2) Eingriff an der gesunden Gesichtshälfte, 3) Morbidität im Zusammenhang mit der Nervenentnahmestelle [23], 4) lange Warteperiode bis zum endgültigen funktionellen Ergebnis, 5) inkonsistente funktionelle Ergebnisse [13]. Tatsächlich haben Faria et al. gezeigt, dass spontane Aktivität bei Verwendung kontralateraler Fazialisäste in weniger als der Hälfte der Patienten zu beobachten ist [24].

Um Nachteile eines zweizeitigen Verfahrens zu vermeiden, sind einzeitige Techniken entwickelt worden, bei denen der Nerv des Muskeltransplantates direkt mit kontralateralen Ästen des N. fa-

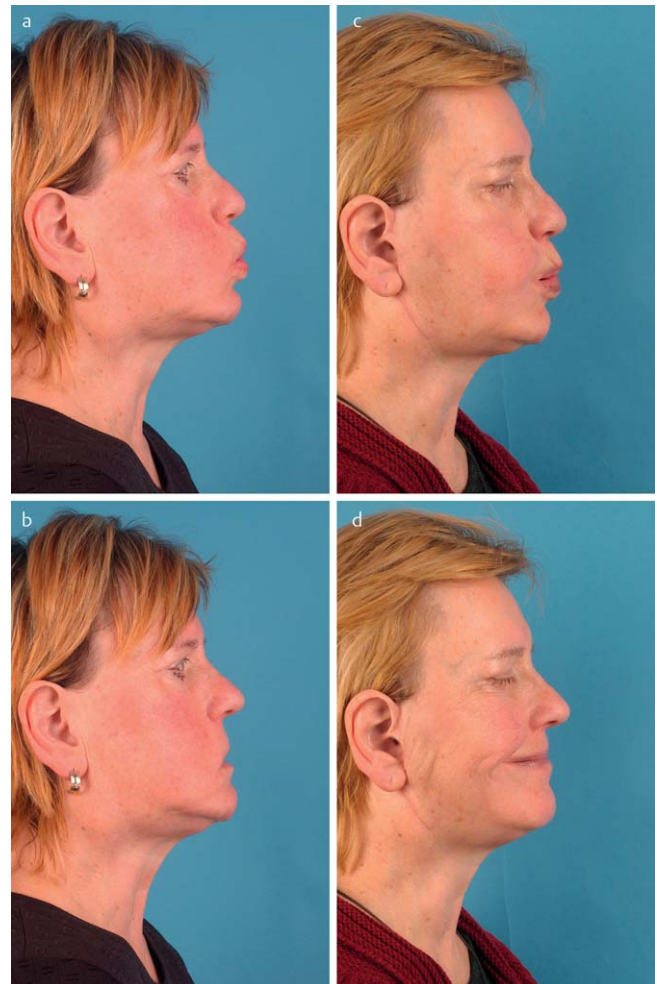

Abb. 5 Patient 1 (bilaterale Fazialisparese [R>L]): Prä- (in Ruhe [a], beim Lächeln [b]) und frühes postoperatives Ergebnis (2 Monate postoperativ) (in Ruhe [c], beim Lächeln [d]).

cialis koaptiert wird [4, 5, 12, 25]. Thompson berichtete erstmalig über einen einzeitigen funktionellen Muskeltransfer mit kontralateralem Nervenanschluss ohne Nerveninterponat zur Reanimation der unteren Gesichtshälfte [26]. Das funktionelle Ergebnis war jedoch unbefriedigend, da eine Revaskularisation des Muskels nicht durchgeführt wurde.



**Abb. 6** Patient 3 (rechtsseitige Fazialisparese): Prä- (in Ruhe [a], beim Lächeln [b]) und postoperatives Ergebnis (in Ruhe [c], beim Lächeln [d]).



**Abb. 7** Patient 3 (rechtsseitige Fazialisparese; Seitansicht): Prä- (in Ruhe [a], beim Lächeln [b]) und postoperatives Ergebnis (in Ruhe [c], beim Lächeln [d]). In der lateralen Ansicht wird die Kontraktion des M. gracilis besonders deutlich sichtbar.

Harii et al. berichteten über ihre Ergebnisse der einzeitigen Reanimation der unteren Gesichtshälfte durch den funktionellen Transfer des M. latissimus dorsi [3]. Der Vorteil dieses Verfahrens liegt in der Möglichkeit ein langes Nervensegment (durchschnittlich 15 cm N. thoracodorsalis) zu entnehmen. Dadurch ist eine spannungsfreie kontralaterale Nervenkoaptation möglich. Eine schnellere Reinnervation als beim zweizeitigen Verfahren konnte hierdurch gezeigt werden, mit vergleichbarem funktionellem Ergebnis.

Trotz der schnelleren Reinnervation und der Vermeidung der langen Wartephase, welche mit der zweizeitigen Rekonstruktion verbunden sind, ist den einzeitigen Techniken gemein, dass eine Präparation der gesunden Gesichtshälfte notwendig ist, mit zum Teil ungünstigem Narbenverlauf auf der gesunden Gesichtshälfte [12,27]. Auch sind die funktionellen Ergebnisse lediglich vergleichbar denen der zweizeitigen Rekonstruktion, welche unbefriedigend sein können [10,24].

Den Ansprüchen eines idealen Spendernervens zur einzeitigen Rekonstruktion wird nach Ansicht der Autoren am ehesten der motorische Ast des V2 zum M. masseter gerecht. Ein Vergleich der Mundwinkelexkursion nach M. gracilis-Transfer zeigte eine bessere Aktivität nach Anschluss an den N. massetericus als nach zweizeitiger Rekonstruktion mit CFNT [28]. Ferner werden durch Verwendung des N. massetericus zuverlässigere Ergebnisse als bei Verwendung kontralateraler Fazialisäste erzielt [24].

Die Autoren führten daher bei 4 konsekutiven Patienten eine unilaterale einzeitige Rekonstruktion bei Fazialisparese mit Verwendung des N. massetericus als Spendernerven durch. Vorteile dieses Verfahrens sind unter anderem:

- 1) Eine Präparation der kontralateralen Gesichtshälfte wird vermieden, was eine Minderung der Patientenmorbidity bedeutet.
- 2) Komplikationen, wie sie nach N. suralis-Entnahme vorkommen können [23], werden vermieden.
- 3) Die Anatomie des N. massetericus ist konstant, was eine problemlose Präparation ermöglicht.
- 4) Der N. massetericus ist ein rein motorischer Nerv mit Vielfach höherer Axonzahl als am distalen Ende eines CFNT [29]. Dies erklärt die Beobachtung, dass Muskeltransplantate nach Anschluss an den N. massetericus eine bessere Exkursion aufweisen als nach Anschluss an ein CFNT.
- 5) Axone müssen lediglich eine Koaptationsstelle überbrücken, was einen geringeren Verlust der Axondichte mit besserem funktionellen Ergebnis bedeutet.
- 6) Die Strecke vom Spendernerven zum Muskeltransplantat ist sehr kurz, wodurch die Funktion des Muskeltransplantates deutlich früher zu beobachten ist als bei Verwendung eines CFNT oder bei einzeitiger Rekonstruktion mit kontralateralem Anschluss an den N. facialis.

Sicherlich besteht bei Verwendung eines Nerven, welcher die Kaumuskelatur innerviert, die Sorge, das störende Synkinesien die Folge sind. Tatsächlich hat keiner unserer Patienten diesbezüglich Probleme angegeben. Erstaunlicherweise konnte bei allen Patienten die Fähigkeit beobachtet werden zu lächeln ohne auf die Zähne zu beißen. Diese Beobachtung wird dadurch erklärt, dass latente horizontale Verbindungen kortikaler Zentren des 7. und 5. Hirnnervens aktiviert werden [13]. Es scheint, als ob höheres Alter kein Hindernis für eine solche kortikale Adaptation ist.

Zweifelsfrei sind allgemeine Aussagen bei einer Fallserie von 4 Patienten nur schwer möglich; einige wichtige Aspekte sind jedoch diskussionswürdig. Die Verwendung des N. massetericus als Spendernerv hat bei allen Patienten ein rasches und reproduzierbares funktionelles Ergebnis zur Folge gehabt. Eine sichtbare und willkürlich im Ausmaß steuerbare Muskelkontraktion konnte bei allen Patienten innerhalb von durchschnittlich 2,5 Monaten beobachtet werden, was deutlich früher ist, als bei anderen mikrochirurgischen Verfahren [3,23,30]. Die Exkursion des Mundwinkels betrug bei unseren Patienten durchschnittlich 9,75 mm, was etwas besser ist als Werte wie nach Anschluss an ein CFNT erzielt werden [28]. Dieser Aspekt macht diese Technik insbesondere attraktiv für ältere Patienten, die eine lange Wartephase bis zur Reinnervation des Muskeltransplantates ablehnen. Tatsächlich ist die traditionelle Ansicht, dass höheres Alter gleichbedeutend ist mit schlechtem funktionellen Ergebnis nach mikrochirurgischer Rekonstruktion nicht mehr zu teilen. Manktelow et al. haben gezeigt, dass das Alter keinen Einfluss auf das Ausmaß der Muskelkontraktion hat [13]. Bei uns zeigte sich weder hinsichtlich postoperativer Latenz bis zur sichtbaren Muskelkontraktion noch im funktionellen Endergebnis ein Unterschied zwischen Patient 3 (59 Jahre) und den anderen 3 Patienten. Kritisch muss jedoch angemerkt werden, dass obgleich drei unserer Patienten in der Lage waren spontan zu lächeln, die Kontraktionsamplitude des M. gracilis doch geringer war als bei willkürlicher Kontraktion. Dieses Phänomen ist von anderen Arbeitsgruppen ebenfalls beobachtet worden [24]. Das kann als Problem gewertet werden, mag aber auch mit der relativ kurzen Nachbeobachtungsdauer zusammen hängen.

### Video 1

Patient 4: Demonstriert ist die Fähigkeit, trotz Verwendung des N. massetericus als Spendernerv, postoperativ mit offenem Mund zu lächeln.

**Interessenkonflikt:** Nein



### Arash Momeni

geb. am 18.11.1978. in Dubai (V. A. E.). 1998–2004 Studium der Humanmedizin and der Johannes Gutenberg-Universität Mainz, dem Baylor College of Medicine, Houston, TX und der Stanford University School of Medicine, Stanford, CA. Approbation 2004. Promotion 2005 („Änderung im Transkriptionsprofil

humaner Monozyten nach Behandlung mit enzymatisch modifiziertem LDL“) (Univ.-Prof. Dr. S. Bhakdi). ECFMG Certification 2005. Mai bis Oktober 2004 Arzt im Praktikum und Oktober 2004 bis Mai 2008 Assistenzarzt an der Abteilung Plastische und Handchirurgie (Direktor: Univ.-Prof. Dr. G. B. Stark) des Universitätsklinikums Freiburg. Seit Juni 2008 an der Division of Plastic and Reconstructive Surgery, Stanford University, Stanford, CA.

### Literatur

- 1 Terzis JK, Noah EM. Dynamic restoration in Mobius and Mobius-like patients. *Plast Reconstr Surg* 2003; 111: 40–55
- 2 Baker DC, Conley J. Regional muscle transposition for rehabilitation of the paralyzed face. *Clin Plast Surg* 1979; 6: 317–331
- 3 Harii K, Asato H, Yoshimura K et al. One-stage transfer of the latissimus dorsi muscle for reanimation of a paralyzed face: a new alternative. *Plast Reconstr Surg* 1998; 102: 941–951
- 4 Koshima I, Moriguchi T, Soeda S et al. Free rectus femoris muscle transfer for one-stage reconstruction of established facial paralysis. *Plast Reconstr Surg* 1994; 94: 421–430
- 5 Koshima I, Tsuda K, Hamanaka T et al. One-stage reconstruction of established facial paralysis using a rectus abdominis muscle transfer. *Plast Reconstr Surg* 1997; 99: 234–238
- 6 O'Brien BM, Franklin JD, Morrison WA. Cross-facial nerve grafts and microvascular free muscle transfer for long established facial palsy. *Br J Plast Surg* 1980; 33: 202–215
- 7 Zuker RM, Goldberg CS, Manktelow RT. Facial animation in children with Mobius syndrome after segmental gracilis muscle transplant. *Plast Reconstr Surg* 2000; 106: 1–8; discussion 9
- 8 Edgerton MT, Tuerk DB, Fisher JC. Surgical treatment of Moebius syndrome by platysma and temporalis muscle transfers. *Plast Reconstr Surg* 1975; 55: 305–311
- 9 Lexer E. Die gesamte Wiederherstellungschirurgie. Leipzig: Johann Ambrosius Barth; 1931; 896
- 10 Paletz JL, Manktelow RT, Chaban R. The shape of a normal smile: implications for facial paralysis reconstruction. *Plast Reconstr Surg* 1994; 93: 784–789 ; discussion 790–781
- 11 Harrison DH. The pectoralis minor vascularized muscle graft for the treatment of unilateral facial palsy. *Plast Reconstr Surg* 1985; 75: 206–216
- 12 Kumar PA. Cross-face reanimation of the paralysed face, with a single stage microvascular gracilis transfer without nerve graft: a preliminary report. *Br J Plast Surg* 1995; 48: 83–88
- 13 Manktelow RT, Tomat LR, Zuker RM et al. Smile reconstruction in adults with free muscle transfer innervated by the masseter motor nerve: effectiveness and cerebral adaptation. *Plast Reconstr Surg* 2006; 118: 885–899
- 14 Ueda K, Harii K, Asato H et al. Neurovascular free muscle transfer combined with cross-face nerve grafting for the treatment of facial paralysis in children. *Plast Reconstr Surg* 1998; 101: 1765–1773
- 15 Vedung S, Hakelius L, Stalberg E. Cross-face nerve grafting followed by free muscle transplantation in young patients with long-standing facial paralysis. Reanimation of the cheek and the angle of the mouth. *Scand J Plast Reconstr Surg* 1984; 18: 201–208
- 16 Terzis JK, Olivares FS. Long-term outcomes of free muscle transfer for smile restoration in children. *Plast Reconstr Surg* 2009; 123: 543–555
- 17 Momeni A, Bannasch H. The semi-open approach to the gracilis muscle flap: aesthetic refinements in gracilis muscle harvest. *J Reconstr Microsurg* 2009; 25: 63–67

- 18 *Bannasch H, Iblher N, Penna V et al.* A critical evaluation of the concomitant use of the implantable Doppler probe and the Vacuum Assisted Closure system in free tissue transfer. *Microsurgery* 2008; 28: 412–416
- 19 *Frey M, Michaelidou M, Tzou CH et al.* Three-dimensional video analysis of the paralyzed face reanimated by cross-face nerve grafting and free gracilis muscle transplantation: quantification of the functional outcome. *Plast Reconstr Surg* 2008; 122: 1709–1722
- 20 *Harrison DH.* The treatment of unilateral and bilateral facial palsy using free muscle transfers. *Clin Plast Surg* 2002; 29: 539–549 , vi
- 21 *O'Brien BM, Pederson WC, Khazanchi RK et al.* Results of management of facial palsy with microvascular free-muscle transfer. *Plast Reconstr Surg* 1990; 86: 12–22 ; discussion 23–14
- 22 *Terzis JK, Noah ME.* Analysis of 100 cases of free-muscle transplantation for facial paralysis. *Plast Reconstr Surg* 1997; 99: 1905–1921
- 23 *Kumar PA, Hassan KM.* Cross-face nerve graft with free-muscle transfer for reanimation of the paralyzed face: a comparative study of the single-stage and two-stage procedures. *Plast Reconstr Surg* 2002; 109: 451–462; discussion 463–454
- 24 *Faria JC, Scopel GP, Busnardo FF et al.* Nerve sources for facial reanimation with muscle transplant in patients with unilateral facial palsy: clinical analysis of 3 techniques. *Ann Plast Surg* 2007; 59: 87–91
- 25 *Jiang H, Guo ET, Ji ZL et al.* One-stage microvascular free abductor hallucis muscle transplantation for reanimation of facial paralysis. *Plast Reconstr Surg* 1995; 96: 78–85
- 26 *Thompson N.* A review of autogenous skeletal muscle grafts and their clinical applications. *Clin Plast Surg* 1974; 1: 349–403
- 27 *Harii D.* Cross-face nerve graft with free-muscle transfer for reanimation of the paralyzed face: a comparative study of the single-stage and two-stage procedures (Discussion). *Plast Reconstr Surg* 2002; 109: 463–464
- 28 *Bae YC, Zuker RM, Manktelow RT et al.* A comparison of commissure excursion following gracilis muscle transplantation for facial paralysis using a cross-face nerve graft versus the motor nerve to the masseter nerve. *Plast Reconstr Surg* 2006; 117: 2407–2413
- 29 *Coombs CJ, Ek EW, Wu T et al.* Masseteric-facial nerve coaptation – an alternative technique for facial nerve reinnervation. *J Plast Reconstr Aesthet Surg* 2009; 62: 1580–1588
- 30 *Chuang D.* Free tissue transfer for the treatment of facial paralysis. *Facial Plast Surg* 2008; 24: 194–203